Vedlegg 2 Prosedyre for beskjæring av polypper

Dokument tittel: Makrobeskjæring av polypper og lesjoner fjernet fra tykk- og endetarm	Ansvarlig: Prosedyren er utarbeidet av arbeidsgruppen for patologi i forbindelse med Tarmscreeningprogrammet
Formål: Enhetlig makrobeskjæring av polypper og lesjoner fjernet fra tykk- og endetarm i forbindelse med Tarmscreeningprogrammet	Versjon 1.1.
Beregnet for: Bioingeniører og leger som utfører makrobeskjæring av polypper og lesjoner fjernet fra tykk- og endetarm i forbindelse med Tarmscreeningprogrammet	Dato: 15.02.23

Det anbefales av polypper og lesjoner fjernet i forbindelse med Tarmscreeningprogrammet skal makrobeskjæres mest mulig likt ved alle patologiavdelingene som mottar prøver fra dette. I den forbindelse er det utarbeidet en veiledende prosedyre som skal ha vært gjennomgått og hensiktsmessig implementert i de enkelte patologiavdelingenes lokale prosedyrer i forbindelse med mottak av prøver fra Tarmscreeningprogrammet. Prosedyren er basert på gjeldene rutiner ved, og erfaringer fra laboratoriene som har mottatt prøver fra pilotstudien for nasjonal tarmkreftscreening.

Generelt om beskrivelse:

- Preparatnummer/remissenummer og pasientens personalia dikteres i henhold til gjeldende prosedyre ved den enkelte patologiavdelingen.
- Antall mottatt prøveglass angis og korreleres med informasjonen på rekvisisjonen og evt. medfølgende utskrift av koloskopijournal.

Generelt om beskjæring:

- Polypper/lesjoner som måler < 5 mm legges i kassett ubeskåret. Så langt dette er mulig er det viktig å orientere materialet (også ved innstøping) slik at polypphodet og stilken kommer fram på de samme snittene.
- Store polypper og lesjon (≥ 5 mm) gjennomskjæres slik at polypphodet, evt. stilk, samt reseksjonsranden blir best mulig fremstilt på snittene (se figur 1). Tykkelsen på skivene bør være ca. 4 mm. I prinsippet skal alt materiale støpes inn, men om lesjonen er stor trenger man for eksempel ikke ta med de ytterste skalkene av polypphodet.
- Bruk tegning eller foto med annotering om nødvendig; tegning eller foto med annotering må scannes inn på/lagres på remissen.

Beskrivelse og beskjæring av stilkete polypper:

- Dikter som stilket polypp og korreler med endoskopørens angivelse av polyppen (bredbaset/stilket)
- Identifiser stilken og mål lengden og tykkelsen på denne.
- Reseksjonsranden tusjes ikke

- Mål polypphodet (høyre og bredde)
- Polyppen deles med vertikale skjær slik at polypphodet og stilken er fremstilt i flest mulig av skivene. Om stilken er smal bør man skjevdele (legge skjæret til siden for stilken) slik at stilkens fulle lengde blir framstilt i minst en av de sentrale skivene
- Skivene med fremstilt polypphode og stilk legges i egne kassetter og skalkene legges i egne kassetter.
- Alt materiale støpes i prinsippet inn.

Beskrivelse og beskjæring av bredbasede polypper:

- Dikter som bredbaset polypp og korreler med endoskopørens angivelse av polyppen (bredbaset/stilket)
- Reseksjonsranden identifiseres, tusjes ikke
- Polyppen måles i tre dimensjoner
- Polyppen deles med vertikale skjær og skivene legges fortløpende i kassetter
- Alt materiale støpes i prinsippet inn.

Ved flere vevsbiter på samme glass:

- Dikter som vevsbiter
- Antall angis og vevsbitene måles individuelt i en dimensjon; om det foreligger multiple vevsbiter (> 5) angis målet til den minste vevsbiter og den største vevsbiten (fra X mm til Y mm)
- Identifiser antatte «reseksjonsrender» og orienter vevsbitene i henhold til disse
- Del de største bitene tangentielt på «reseksjonsrendene»
- Legg vevsbiter og skiver av vevsbiter i kassetter fortløpende; skiver fra en vevsbit legges i samme kassett
- Alt materiale støpes i prinsippet inn.

Eksempler

1. Glass merket «1»: Inneholder en stilket polypp. Stilken måler 15 x 4 mm. Polypphodet måler 5 x 10 mm. Lengdesnittskiver gjennom stilken (A) til (B). Skalker i (C) til (D). Ingen rest.
2. Glass merket «2»: Inneholder en bredbaset polypp med mål 25 x 5 mm. Skjæres i parallelle skiver som legges fortløpende (A) til (D). Ingen rest
3. Glass merket «3»: Inneholder seks vevsbiter som måler fra 2 til 4 mm. Bitene på 4 mm skives gjennom antatte reseksjonsrender, biter 3 til 2 mm skives ikke. Legges (A) til (C). Ingen rest.

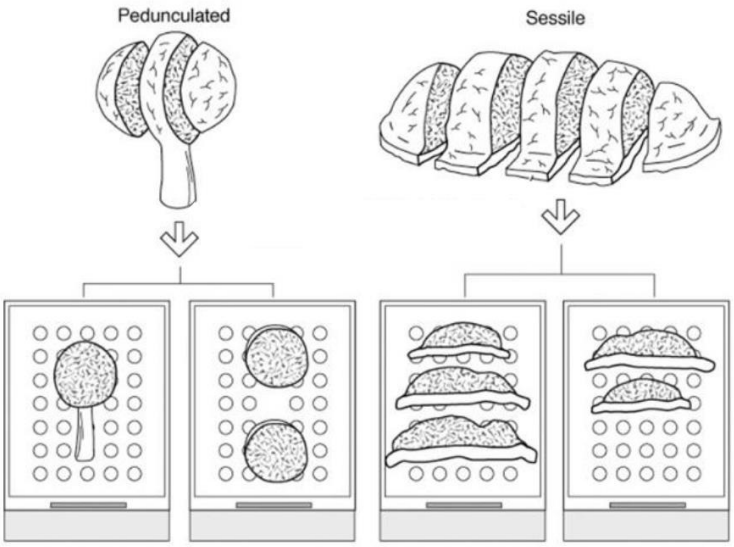

Figur 4: Beskjæring av stilkede og bredbasede polypper
Gjengitt etter tillatelse fra Simon J. King, The Royal College of Australian Pathologists, og omarbeidet med sletting av tusjing av reseksjonskanter
https://www.rcpa.edu.au/Library/Practising-Pathology/Macroscopic-Cut-Up/Specimen/Gastrointestinal/Colorectal/Colorectal-polyp

Godkjent dato:	Signatur: